XXXIV CONGRESSO ANMS Padova, 14-17 ottobre 2025

LA RIVALUTAZIONE SCIENTIFICA DELLA COLLEZIONE DI ANATOMIA PATOLOGICA DELL'UNIVERSITA' DI TORINO: UNO SGUARDO AI PASSATI VENTICINQUE ANNI DI STUDI E SUOI FUTURI SVILUPPI.

L.Ferrari[1], S.Micalizio[2], G.Orlando[2], M.Papotti[2].

[1] SC Anatomia Patologica, Ospedale Cardinal Massaia, ASL AT, [2] Dipartimento di Oncologia, Università di Torino

Il Museo di Anatomia Patologica nell'anno 2000.
Molti reperti si trovavano in varie aule didattiche dell'Istituto di Anatomia Patologica dell'Università di Torino, la maggior parte erano invece conservati nel locale del Museo, negli armadi originali. L'inventario dell'epoca aveva permesso di censire 1190 reperti in variabile stato di conservazione. I reperti in liquido erano contenuti nei barattoli in vetro originali, anche il liquido di dimora era originale o con possibili minimi rabbocchi nel tempo. I reperti allestiti a secco erano 23, in condizioni di conservazione critiche. Gli studi si erano concentrati sull'applicazione delle moderne tecniche di Anatomia Patologica ai reperti antichi più significativi. Lo studio aveva evidenziato un'ottima conservazione delle caratteristiche istomorfologiche e biologiche.

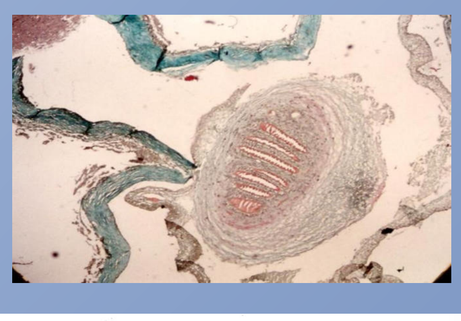

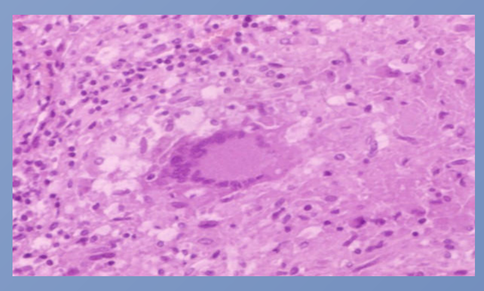

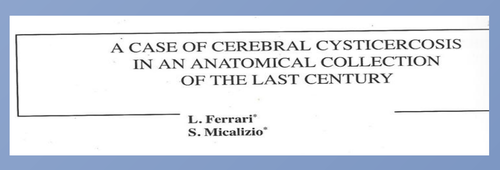
A CASE OF CEREBRAL CYSTICERCOSIS IN AN ANATOMICAL COLLECTION OF THE LAST CENTURY

L. Ferrari*
S. Micalizio*


ABOUT SOME CASES OF TUBERCULOSIS OF THE PATHOLOGY MUSEUM IN TURIN

Ferrari, L.[1]; Micalizio, S.[1]

[1] Department of Biomedical Sciences and Human Oncology, University of Turin, ITALY
ferrari.micalizio@libero.it



Negli anni successivi lo studio si è diretto anche all'analisi chimico-fisica dei liquidi di dimora per cercare di comprenderne la composizione.
I risultati delle analisi, sebbene di interesse teorico, non hanno consentito di intervenire operativamente sui reperti. Negli anni seguenti un allagamento del locale ha danneggiato i reperti in liquido e la maggior parte è diventata irrecuperabile.
L'inventario più recente ha consentito di identificare 380 reperti dell'originaria collezione museale, per 73 dei quali si è reso necessario un intervento di riallestimento. Negli altri casi si è cercato di lasciare le condizioni originali del reperto, sempre che non fossero evidenti chiare criticità di conservazione, per evitare di compromettere l'equilibrio tra liquido e reperto, soprattutto dal profilo biologico. In tutti i casi si è provveduto alla chiusura in sicurezza del recipiente per evitare dispersione ambientale di sostanze volatili tossiche.

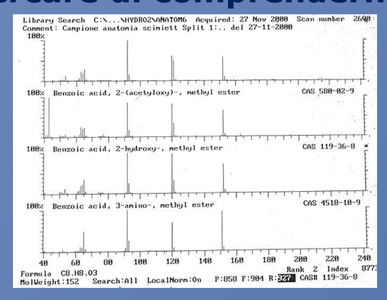

Nel corso del recente intervento conservativo alcuni casi significativi sono stati campionati allo scopo di rivalutare la diagnosi originale.
Dopo casi di patologia neoplastica sono ora in corso di studio specifico i casi museali di sifilide.



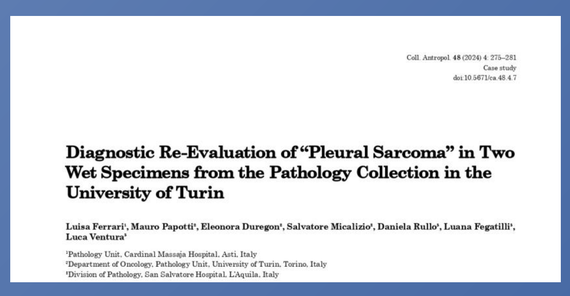

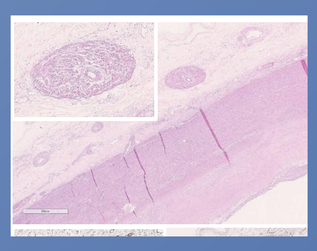

Ematossilina Eosina

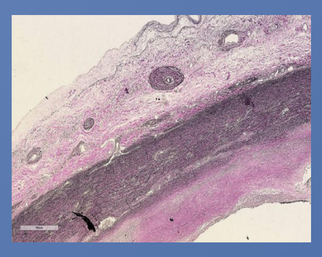

Van Gieson per fibre elastiche

Vimentina

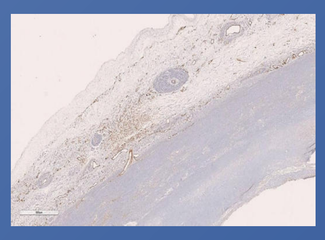

Fattore VIII

Attualmente la Collezione è conservata in ambiente idoneo alla sua preservazione. Lo scopo è quindi ora quello di poterne valorizzare la potenzialità storico-didattica in ambito museale, sia con l'esposizione che con metodiche innovative che ne consentano una divulgazione anche a d un pubblico non strettamente dedicato all'Anatomia Patologica.